

Vrai ou faux ?

La spondylarthrite ankylosante est une maladie rare.

Vrai ou faux ?

La recherche de l'antigène HLA B27 est indispensable au diagnostic.

Vrai ou faux ?

Le diagnostic précoce repose sur le scanner des sacro-iliaques

Vrai ou faux ?

La spondylarthrite ankylosante devrait toujours recevoir des anti-TNF pour bloquer les dommages structuraux.

Les spondylarthropathies

- Qu'est-ce que c'est ?
- Diagnostic
- Thérapeutique moderne

Le concept de spondylarthropathie

SAPHO

Rhum Entérocolopathies

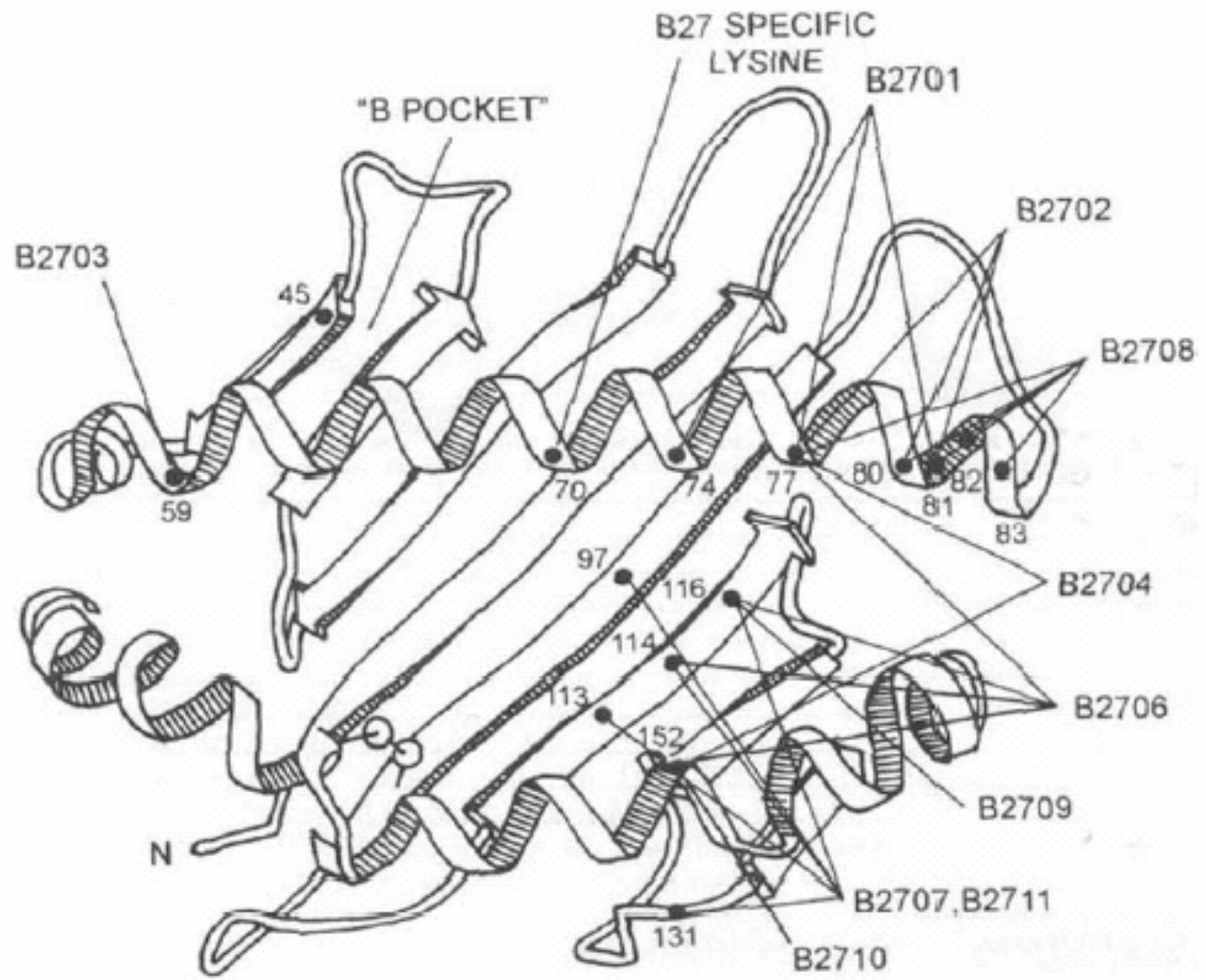
AR, ACJ, SASN

RP

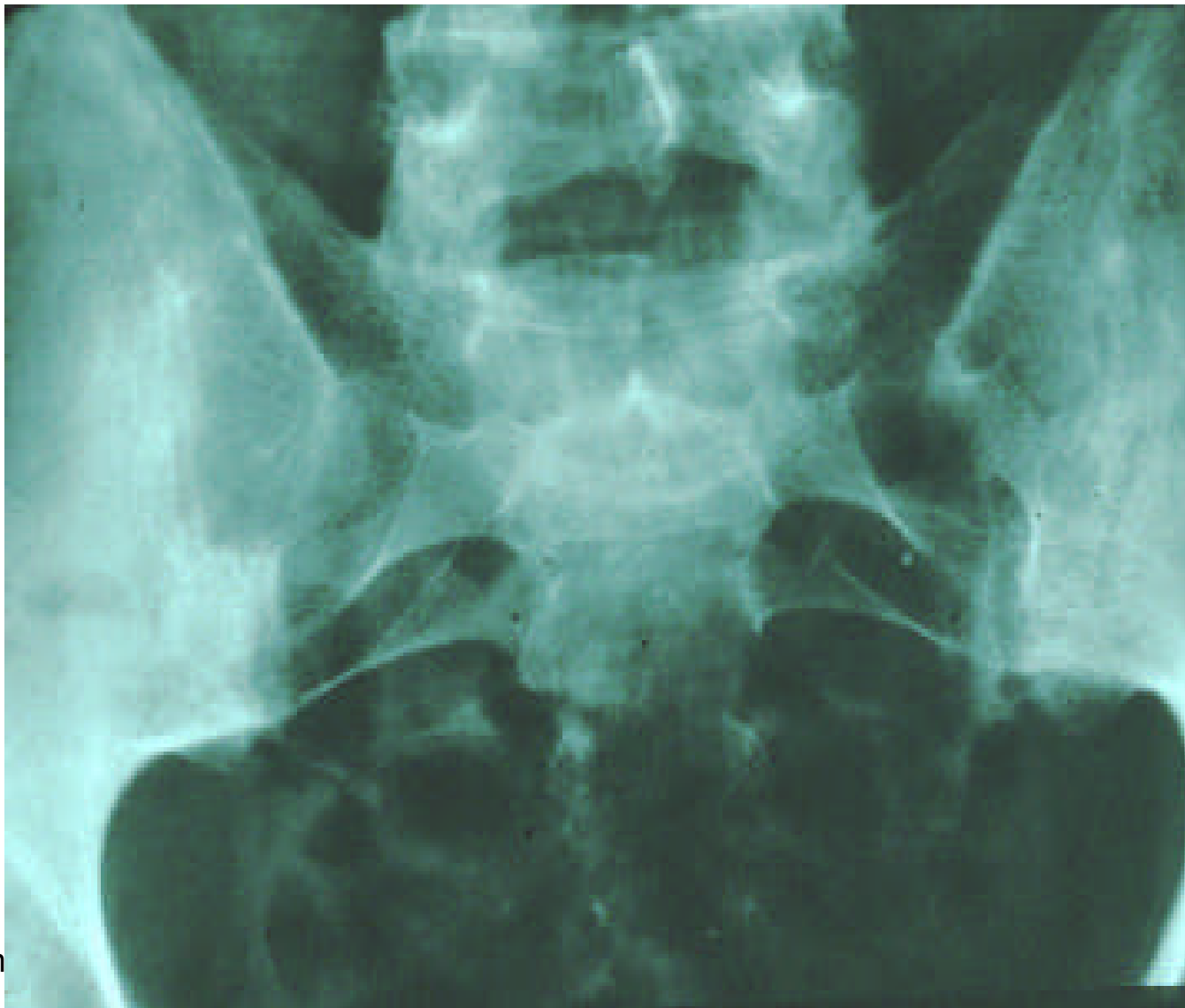SA

HLA B27

HLA B27



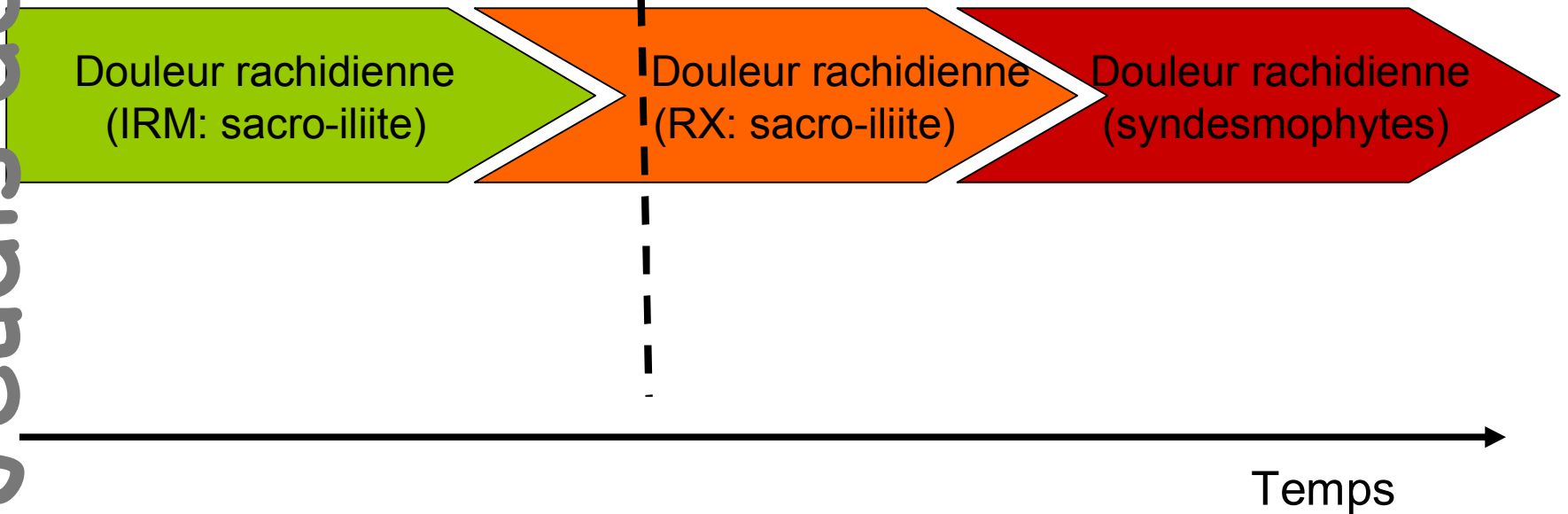
Le diagnostic



Le diagnostic

Stade pré-radiographique

Stade radiographique

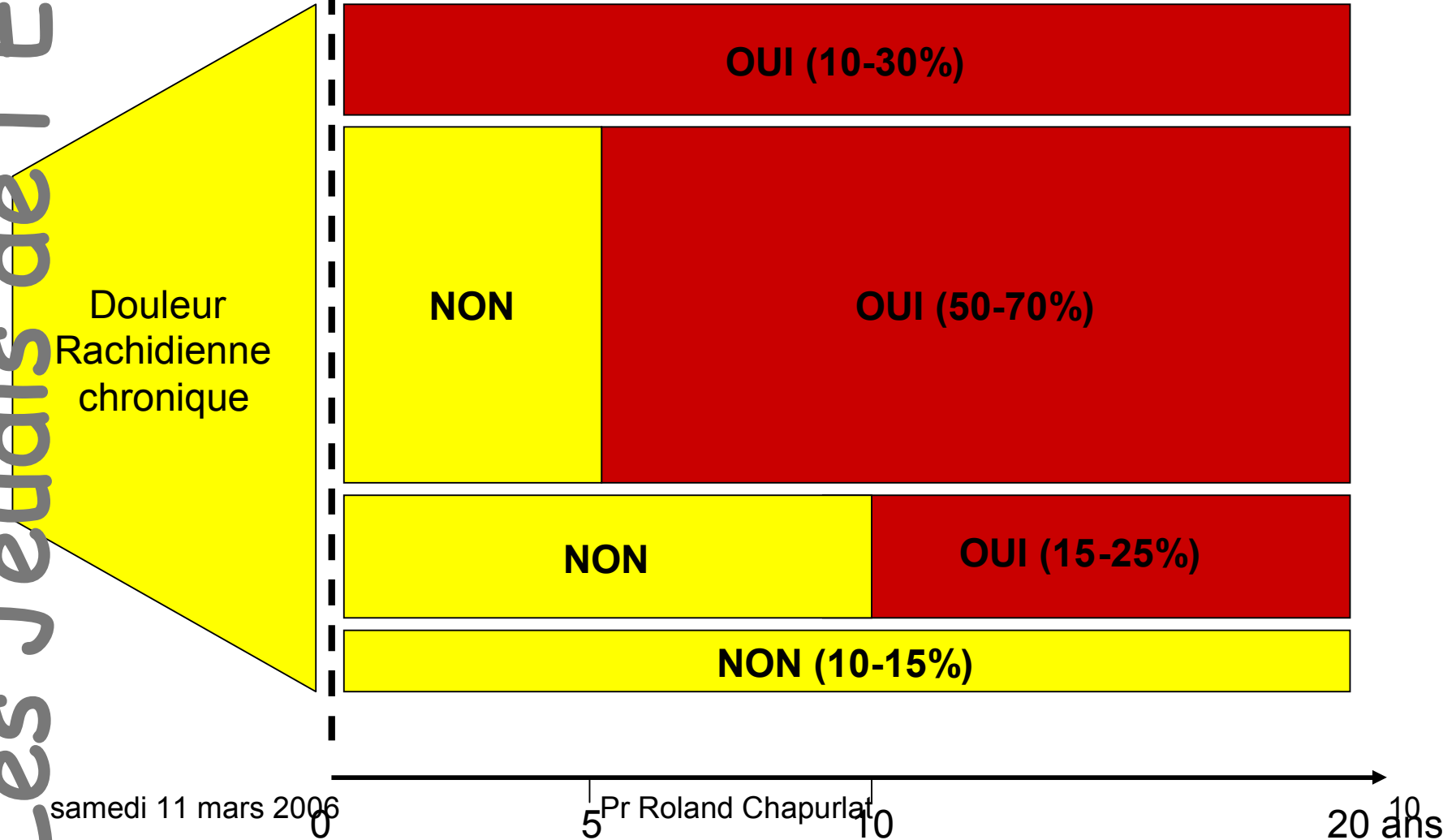


Le diagnostic

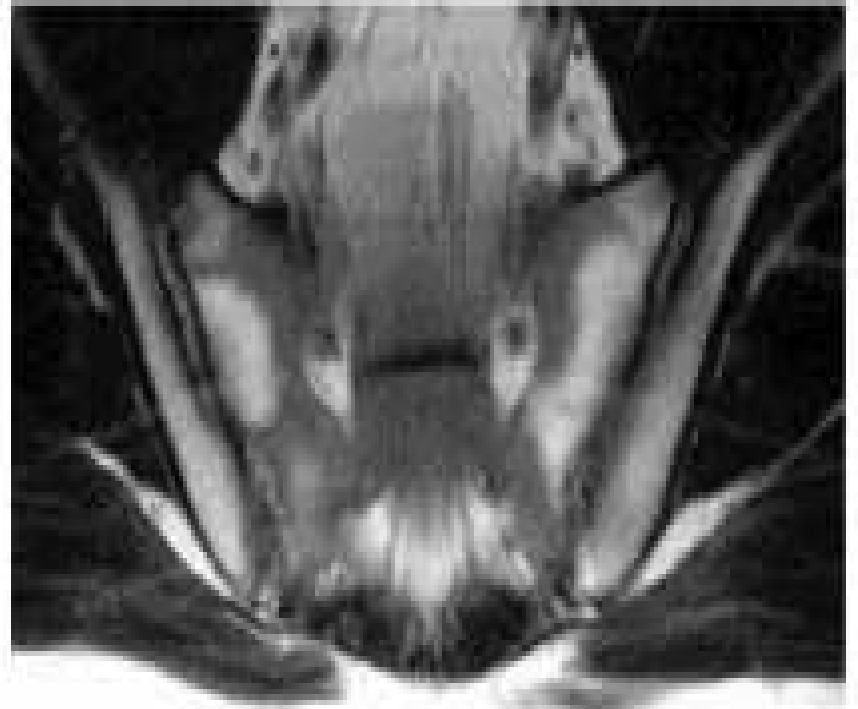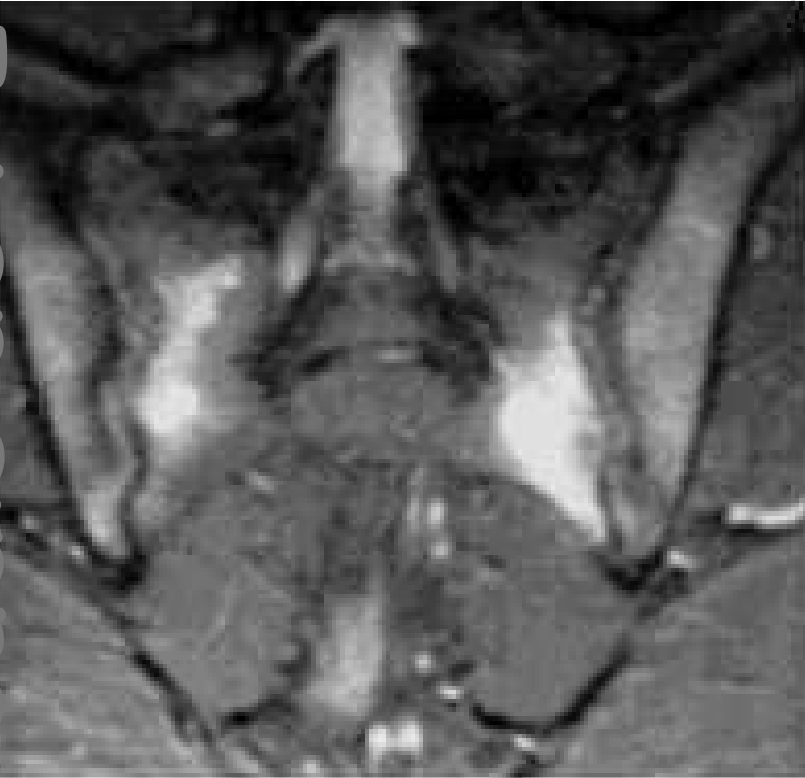Début des symptômes

Première présentation

Sacro-iliite radiologique



Le diagnostic



Le diagnostic

Douleur rachidienne
chronique

Douleur inflammatoire
Talgie

Arthrite périphérique

RF

Gvêite antérieure

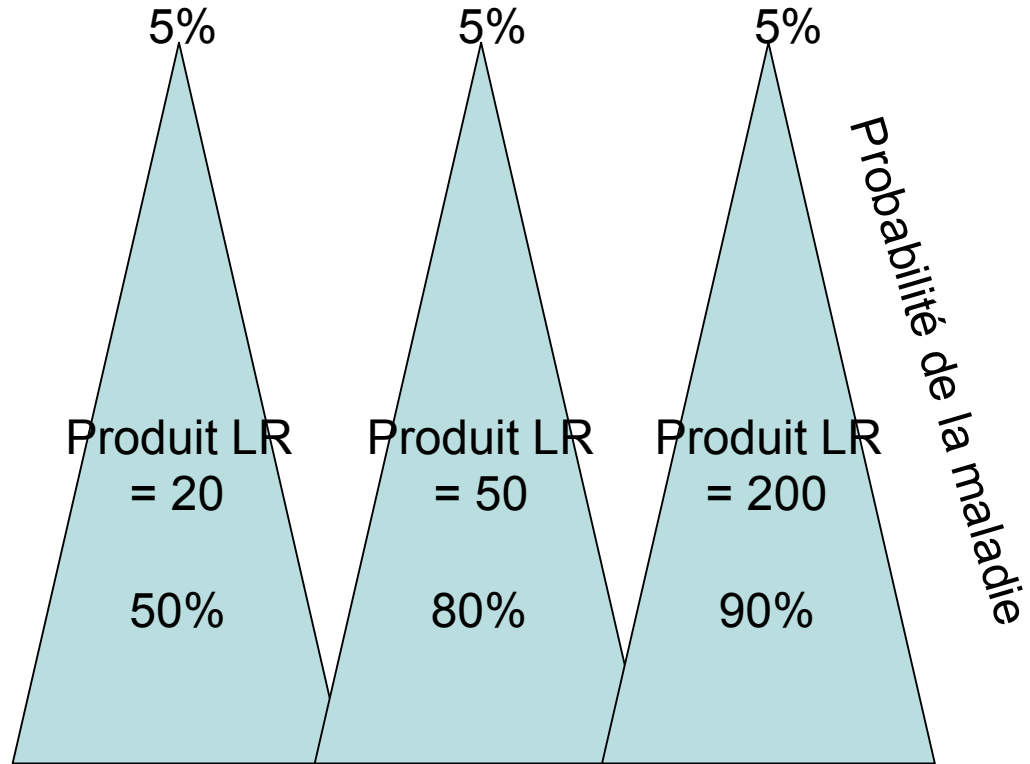
Atcd familial

Bonne rep AINS

Protéines inflamm

HLA B27

Sacro-iliite radio



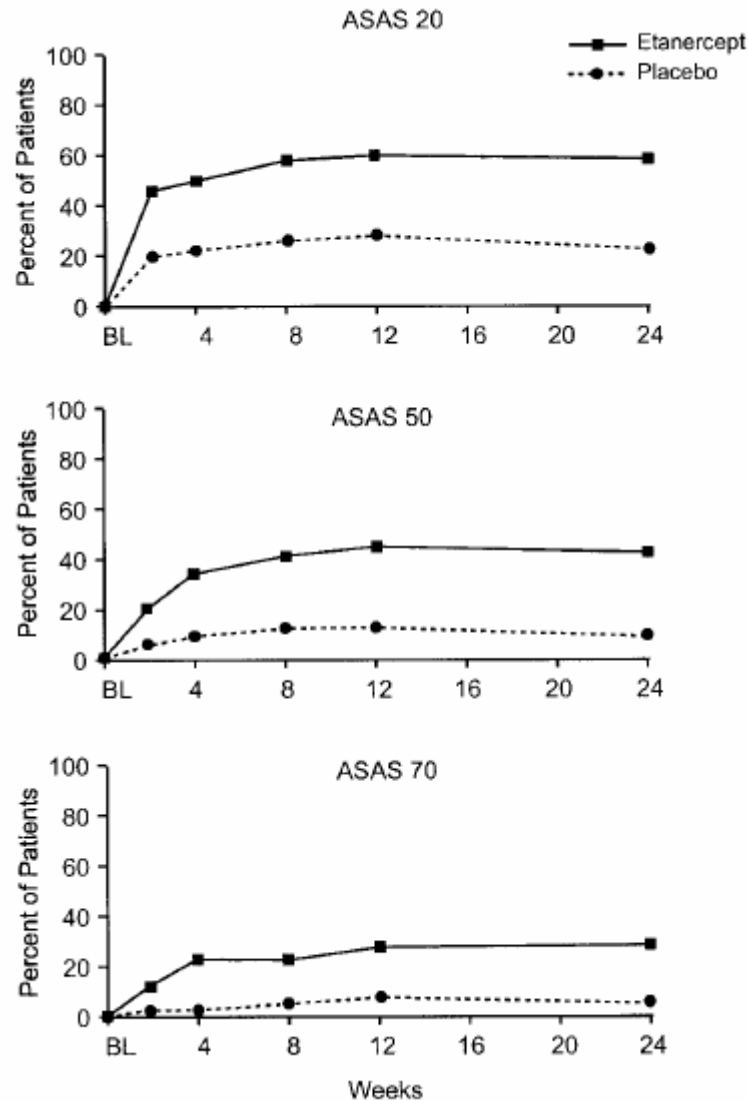
Thérapeutique

- 1° Exercice physique
- 2° Exercice physique
- 3° Exercice physique

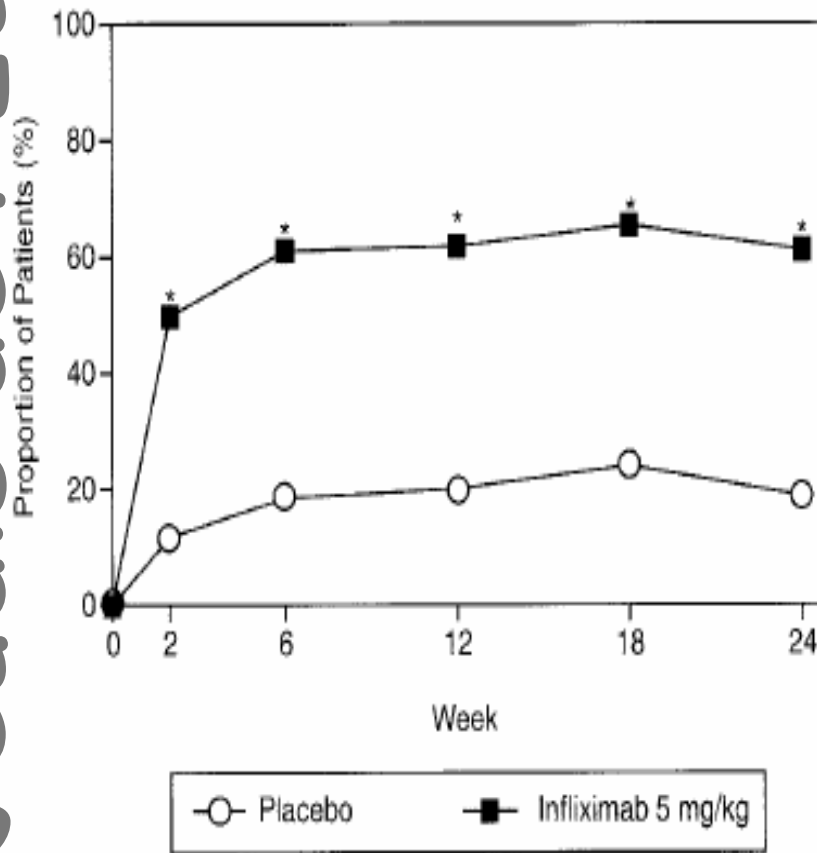
Thérapeutique

- Les AINS
- La salazopyrine
- Le MTX
- Les anti-TNF

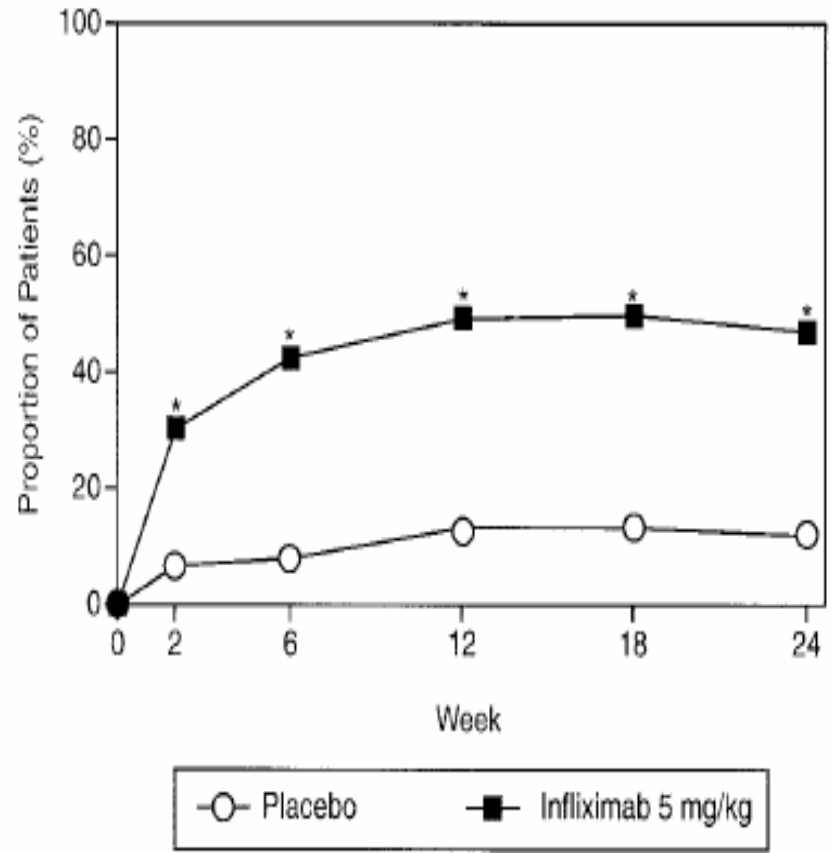
Thérapeutique: etanercept



Thérapeutique: infliximab

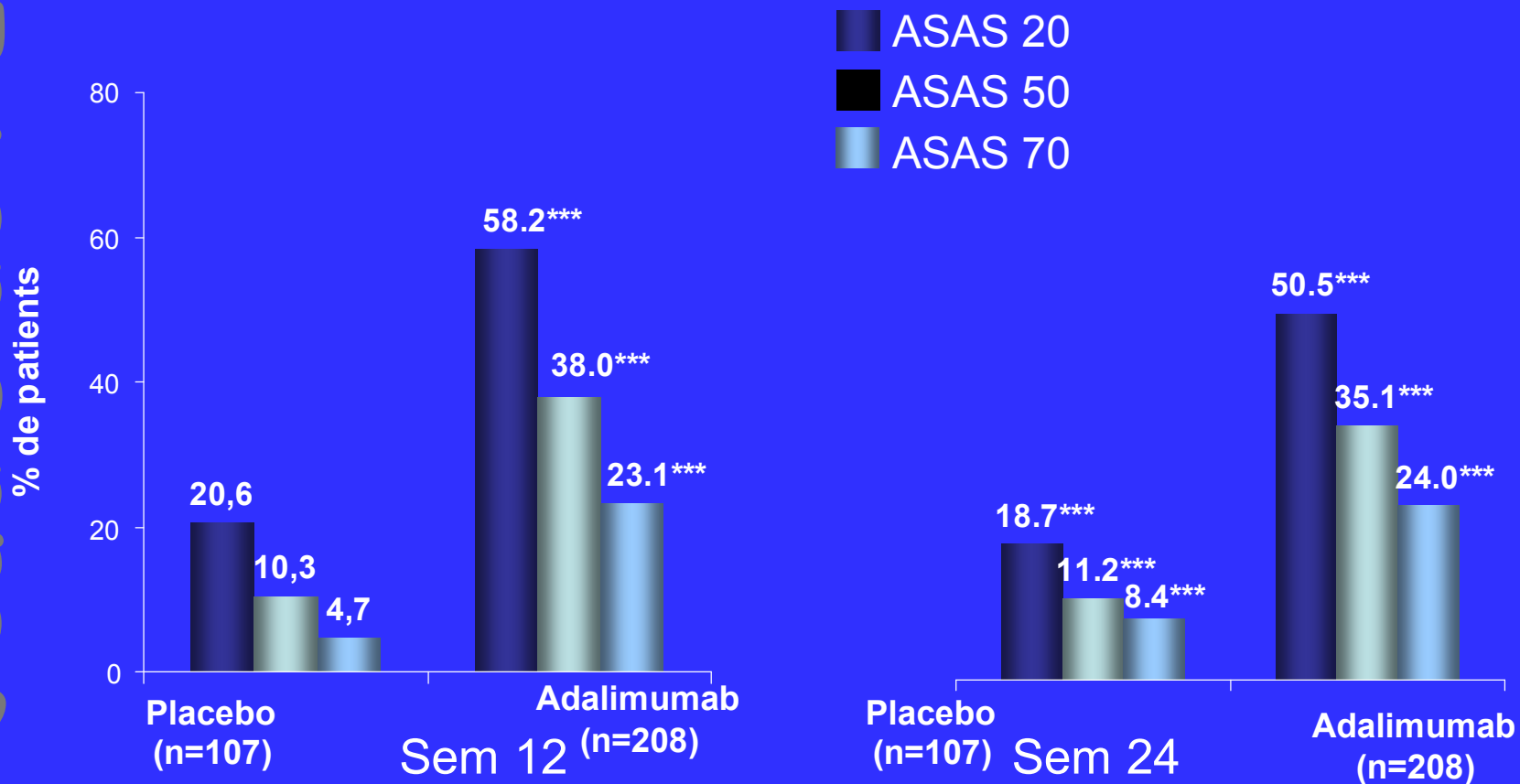


ASAS 20



ASAS 40

Thérapeutique: adalimumab



* * P=0.001 (Pearson's Chi-Square test)

Les patients qui ont reçu le traitement de secours ou ont arrêtés ont été comptabilisés comme non répondeurs aux semaines 12 et 24.

Sanofi, 11 mars 2006

Pr Roland Chapurlat

van der Heijde, et al Abstract 691, Congrès ACR 2005 – San Diego